ISSN 2225-7357

ЖУРНАЛ АНАТОМИИ И ГИСТОПАТОЛОГИИ

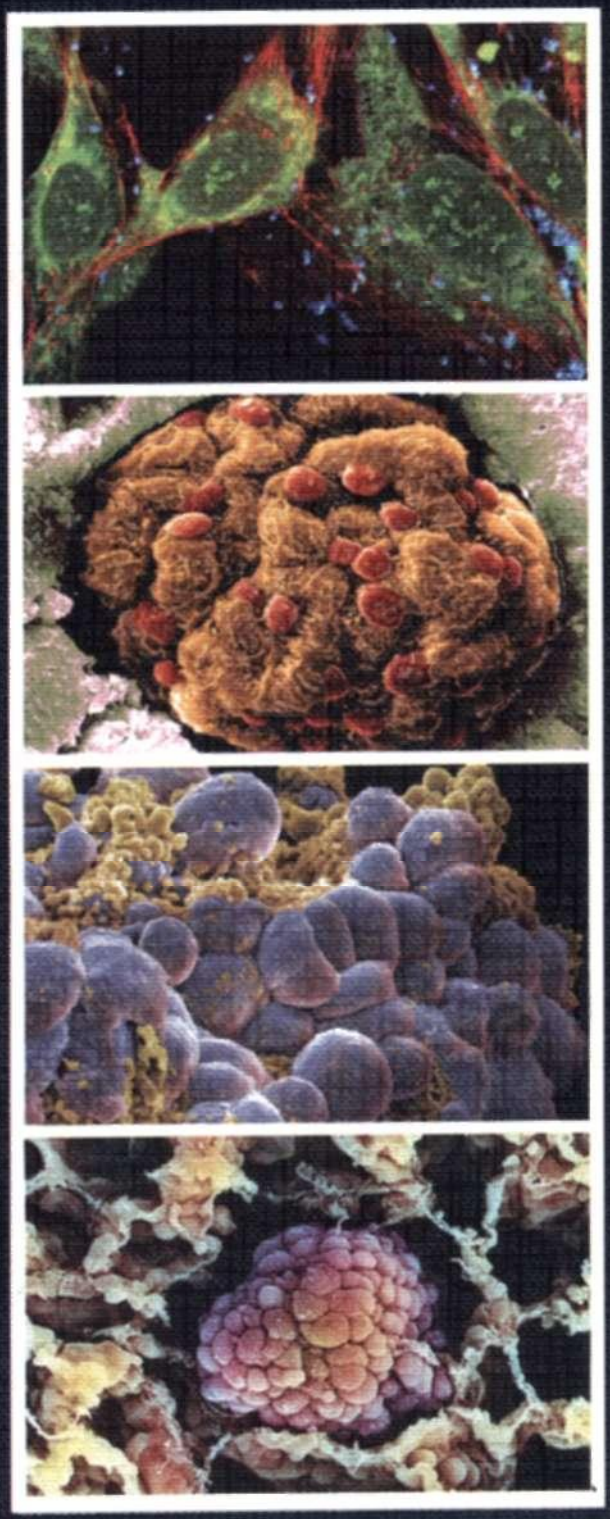

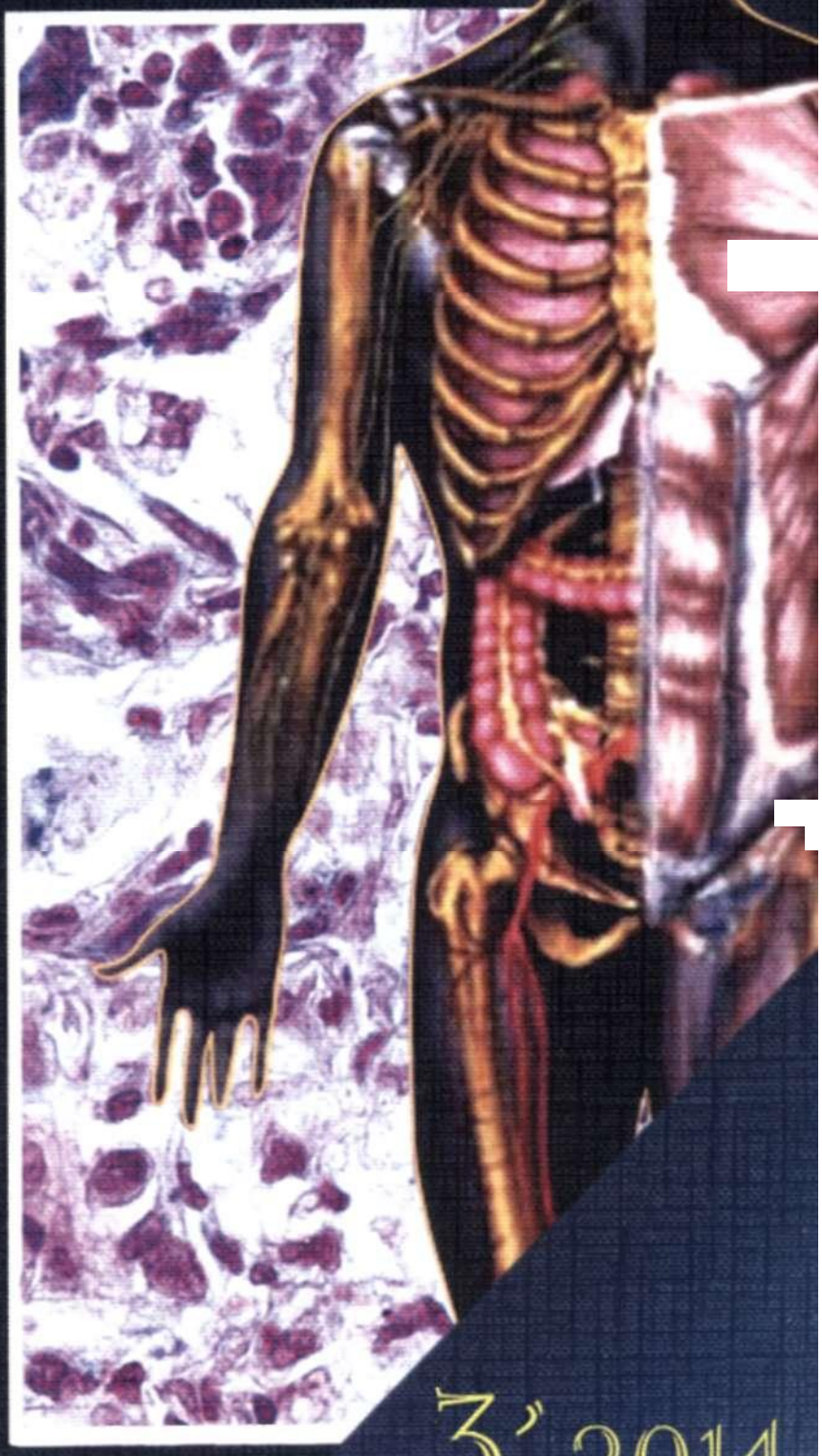

3' 2014

УДК 616-007.15
© В. И. Даниленко, 2014

«ПРОЛИФЕРАТИВНЫЕ ЦЕНТРЫ», «РАДИАЛЬНЫЕ РУБЦЫ», «КОМПЛЕКСНЫЕ СКЛЕРОЗИРУЮЩИЕ ПОРАЖЕНИЯ» - ЧТО ЭТО?

В. И. Даниленко

ГБОУ БПО «Воронежская государственная медицш1ская академия им. Н. Н. Бурденко» Минздрава России, г. Воронеж, Россия

Проанализирован феномен радиалыю-лучевой симметрии фокусов тканевого роста при узловых гиперплазиях молочной, щитовидной желез и матки. Показано, что объекты, известные под названиями: «пролиферативный центр» (PC), «радиальный рубец» (RS), «комплексное склерозирующее поражение» (CSL), являются последовательными стадиями морфогенеза фокусов роста тканевых структур, характерных для мастопатии, узлового зоба и миоматоза матки.
Ключевые слова: морфогенез, узловые гиперплазии, симметрия.

© V. I. Danilenko, 2014
"Proliferative Centers*, «Radial Scars», «Complex Sclerosing I.esion» - what are These?

The phenomenon of radial beam symmetry tricks of tissue growth was analyzed in nodular hyperplasia of breast, thyroid gland and uterus. It is shown that objects known under the names: «proliferative center* (PC), «radial scar» (RS), «complex sclerosing lesion» are the successive stages of morphogenesis foci growth of tissue structures, specific for mastopathy, nodular goiter and uterus myomatosis.
Keywords: morphogenesis, nodular hyperplasia, symmetry.

Введение

Радиально-симметричные группы новообразованных тканевых структур описаны при патологическом тканевом росте в молочной железе [4, 5, 15-17, 19, 20]. Сравнительно недавно подобные образования обнаружены в щитовидной железе [6, 8] и матке [7]. Эти объекты называют по-разному: «пролиферативные центры» (PC), «радиальные рубцы» (RS), «комплексные склерозирующие поражения» (CSL). Мнения о симметричных системах тканевых структур типа PC/RS/CSL крайне противоречивы (следствие рубцовой конвергенции; не связанные между собой варианты узловых гиперплазии; непонятный феномен и др.) [4, 15, 17, 19, 20]. Нам представляется весьма важным сравнительное изучение симметричных фокусов роста в разных органах.

Согласно общенаучным представлениям, симметрия - это фундаментальная и универсальная характеристика развивающихся систем [1, 2, 9, 11–14. 18]. Чем четче симметрия системы, тем на более ранней стадии своего развития она находится [3, 9]. Учитывая новые методологические возможности, мы провели сравнительное исследование симметричных фокусов гиперплазии, с целью уточнения морфогенеза мастопатии, узлового зоба и миом матки.

Материал и методы исследования

Исследование основано на ретроспективном анализе материалов латентной патологии молочной, щитовидной желез и матки (в 74, 54 и 51 аутопсийных случаях, соответственно). Использованы 3О-реконструкции и морфометрическое исследование 562 фокусов гиперплазии с элементами центральной симметрии (314 - в молочной железе, 183 - в щитовидной и 65 - в матке). Подробные сведения о методиках описаны в предыдущих работах [4-8].

Результаты и их обсуждение

Группы тканевых структур, характерных для латентной мастопатии, узловатого зоба или миоматоза матки, обнаруживаются весьма часто (в 89.243.6%, 81.5*5.3% и 68.6±6.5% случаев, соответственно). Однако признаки радиальной симметрии в зонах гиперплазии, даже при зО-реконструкциях, обнаруживаются гораздо реже (в 16.3*0.27%, 5.3*4.1% и 3.7*0.6% случаев, соответственно). Стереомикроскопия всего объема органов по толстым гистотопографическим срезам показала, что зоны патологии (узелки, узлы) обычно являются конгломератами фокусов гиперплазии с разной степенью

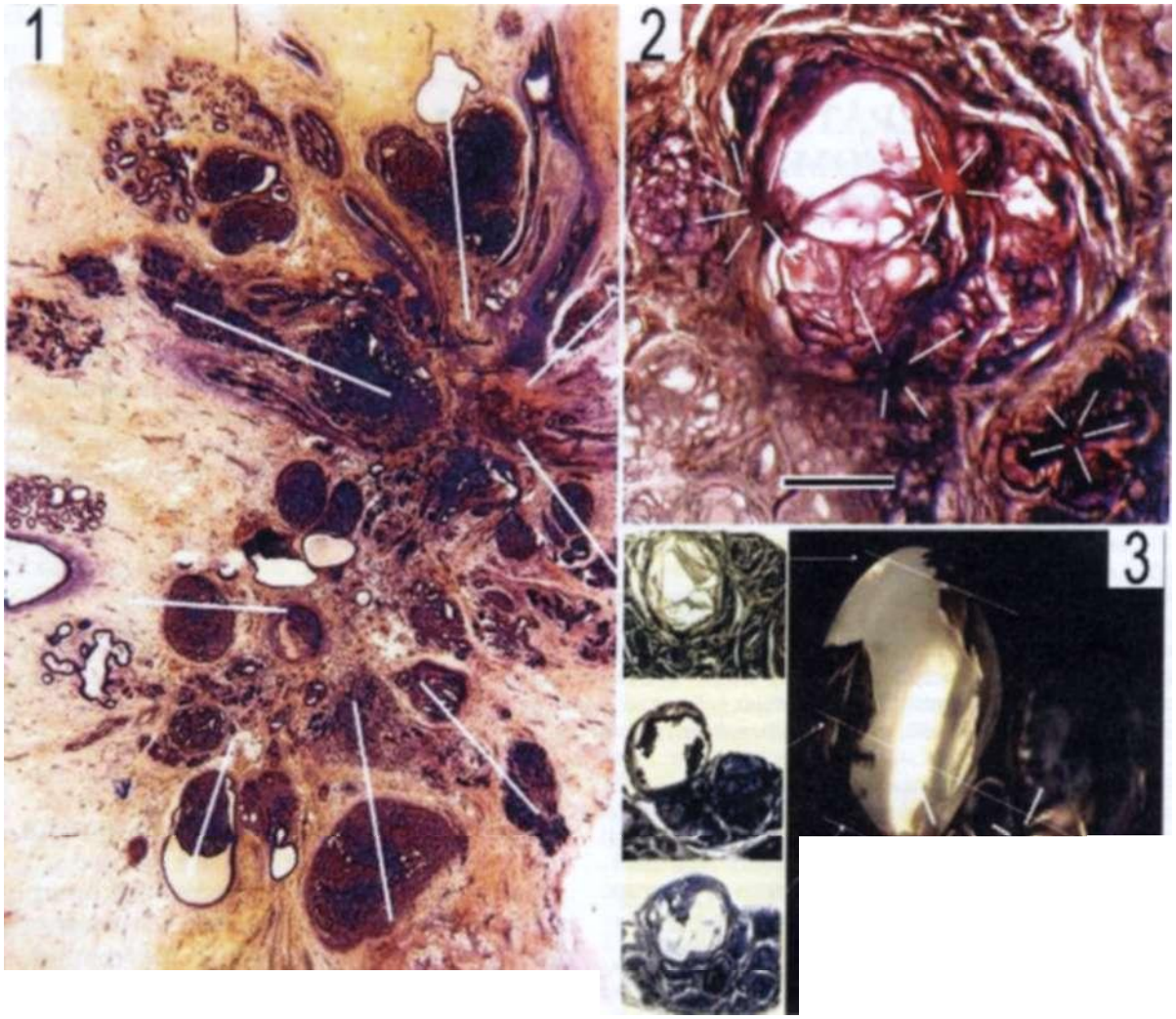

Рис. 1. Конгломераты фокусов гиперплазии при мастопатии и узловом зобе. Обозначения: 1 - конгломерат из двух «радиальных рубцов» в молочной железе, 2 - конгломерат из четырех «радиальных рубцов» в щитовидной железе, з - зО-реконструкция конгломерата («маленького узелка») в щитовидной железе, состоящего из двух фокусов гиперплазии типа «радиальных рубцов».

симметрии (рис. 1, 2). Степень взаимных наложений таких систем тканевых структур может быть разной, от простого соседства (рис. 2), до резких взаимных деформаций (рис. 1, 2). В одной и той же зоне патологии (узелке), могут находиться фокусы гиперплазии разного вида и разных размеров. Элементы радиальной симметрии заметнее в обособленных фокусах гиперплазии.

Приведенные картины показывают, что выявляемые клинико-инструментальными методами «узелки» нодозных гиперплазии, не являются элементарными фокусами роста (рис. 1, 2). Отсюда, для выяснения морфогенеза узловых гиперплазии необходимо в первую очередь изучать именно обособленные фокусы тканевого роста, с одним центром радиальной симметрии.

Принято считать, что развитие идет от малого к большому, от простого к сложному, от активности к стабильности. Исходя из этого, было проведено сравнение характеристик малых (<о.д см) и больших (>1.о см) фокусов гиперплазии типа PC/RS.

Парадоксально, но в сравниваемых группах фокусов гиперплазии, диапазон разнообразия гистологических структур одинаков. В молочной железе его значения для малых и больших фокусов гиперплазии составляют 4.i±i.i и 4.6±1.з варианта, соответственно; в щитовидной железе - 2.8±о.5 и 2.5±о.7 варианта, соответственно. Активность роста по относительному объему ядер в клетках тоже сходна. В молочной железе она равна 12.5±1.2% и и.2±о.9% для малых и больших фокусов гиперплазии, соответст-

«Пролиферативные центры», «радиальныерубцы», «комплексные склерозирующие поражения».

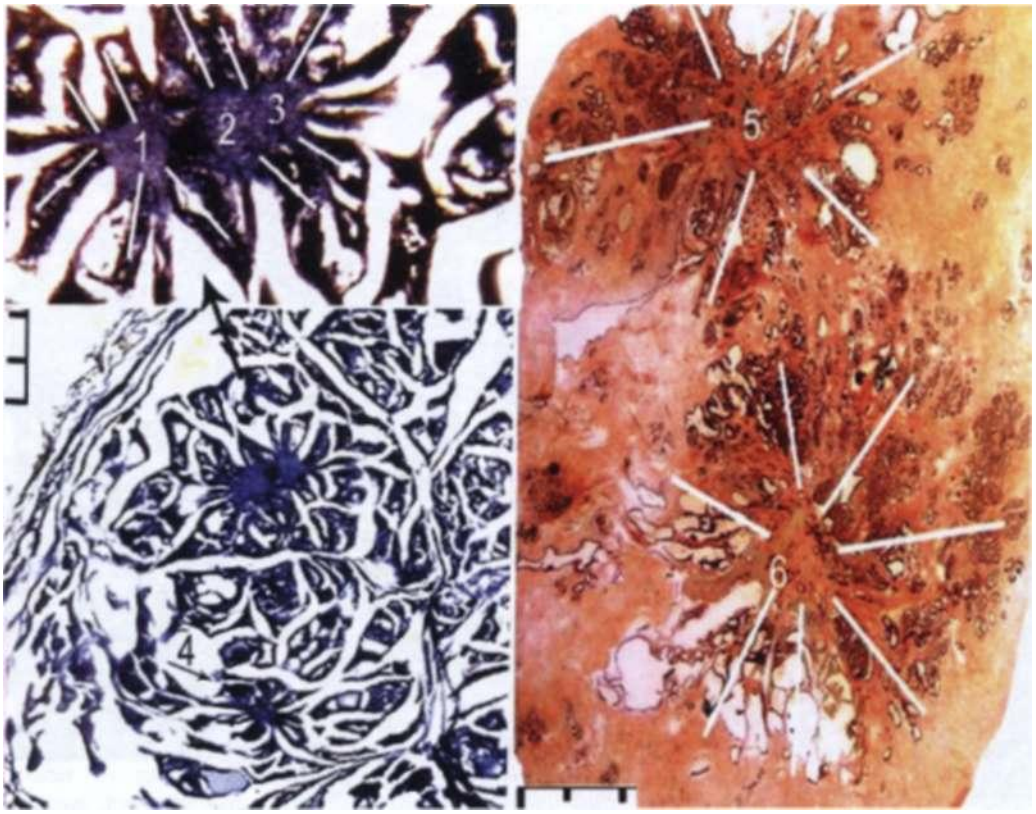

***Рис. 2. Фокусы гиперплазии, располагающиеся на разном удалении друг от друга. Обозначения:** 1,2,3- конгломерат из трех фюкусов типа «радиальных рубцов», 4 - одиночный радиально-лучисто-симметричный «пролиферативный центр» в щитовидной железе, 5,6- соседствующие «радиальные рубцы» в молочной железе.*

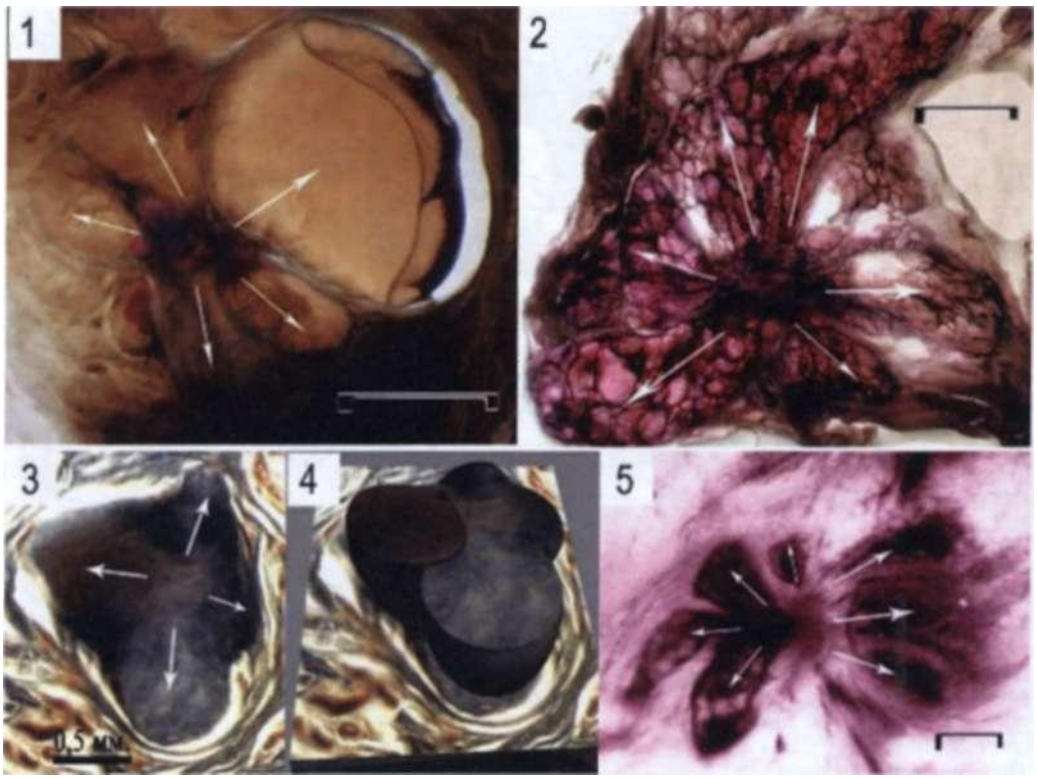

***Рис. 3. Радиально-симметричные фокусы гиперплазии в толстых срезах. Обозначения:** 1 - двенадцати- иг- двадцатилучевые «радиальные рубцы» в щитовидной железе; 3 - шестилучевой фокус в матке, 4 - его зО-реконструкция; 5 - восьмилучевой «пролиферативный центр» в молочной железе (в левой его части видна отчетливая конусность трех секторов).*

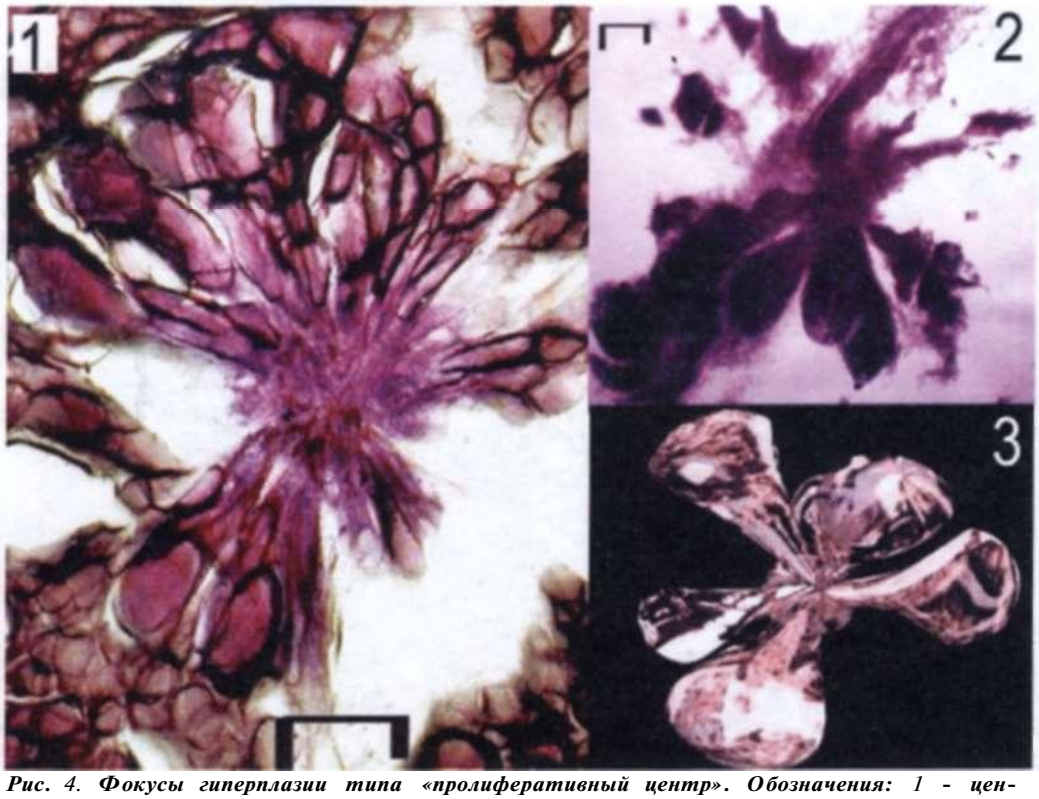

Рис. 4. Фокусы гиперплазии типа «пролиферативный центр». Обозначения: 1 - центральный срез двадцатилучевого «пролиферативного центра» в щитовидной железе; 2 - двенадцатилучевой РС в толстом срезе молочной железы; 3 - 3D-реконструкция «пролиферативного центра».

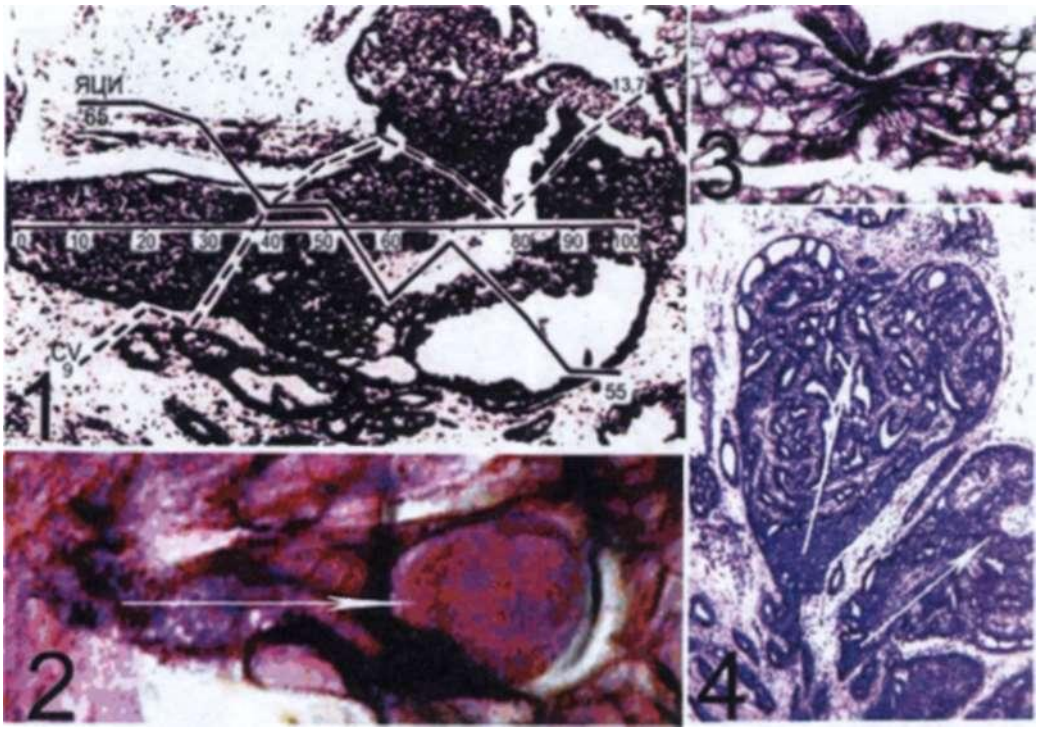

Рис. 5. Изменение на этапе перехода «пролиферативных центров» в «радиальные рубцы». Обозначения: 1,2- фаза пролиферации в начале секторов фокусов гиперплазии; 3, 4 - к периферии фокусов гиперплизии преобладает структурирование, активность роста, обособленность и конусность секторов снижается; (1, 4 - молочная, 2,3- щитовидная железы).

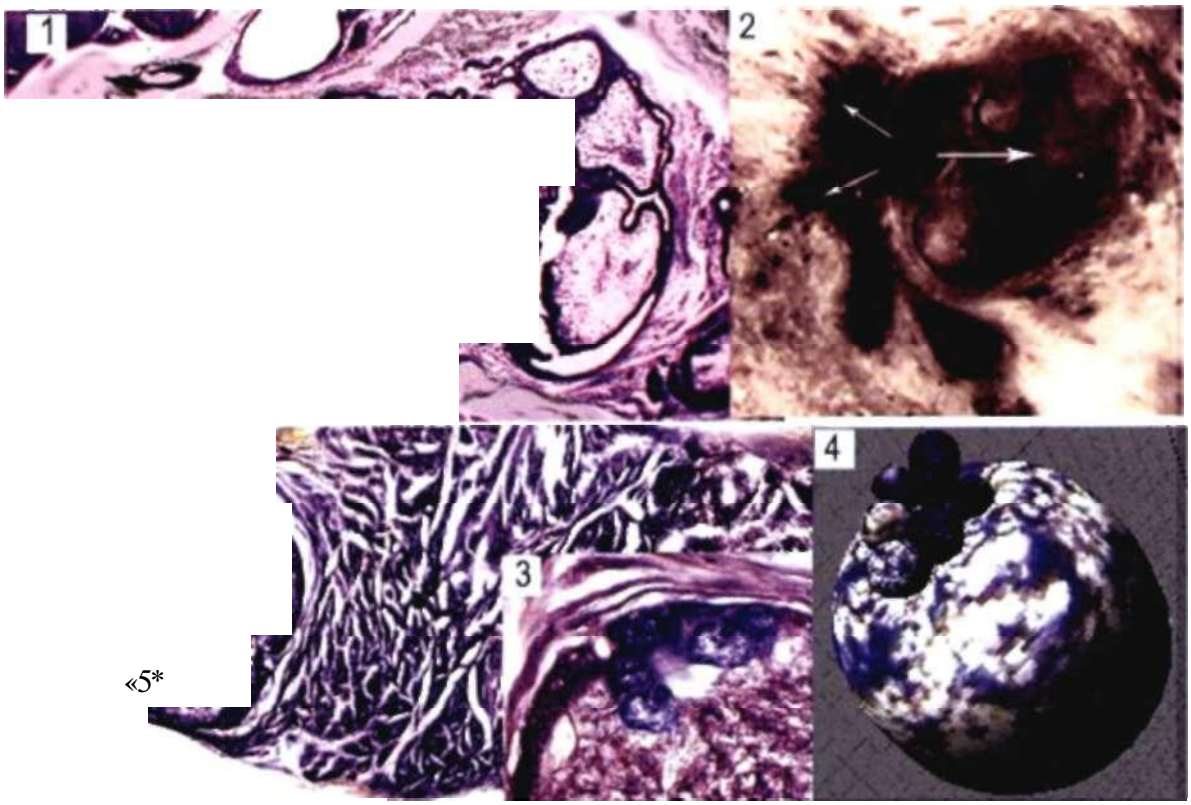

Рис. 6. Формирование структур типа «доброкачественных опухолей» в отдельных секторах радиально-симметричных фокусов гиперплазии. Обозначения: 1 - к периферии одного из секторов «пролиферативного центра» формируются структуры, которые принято относить к фиброаденомам; 2 - те же изменения, но в толстом срезе, виден весь фокус гиперплазии (молочная железа); 3-е одном из секторов фокуса гиперплазии щитовидной железы формируется т.н. аденома; в других секторах структурирование резко отстает; 4 - зБ-реконструкция этого фокуса гиперплазии с аденомоподобным сектором.

венно; в щитовидной железе ее значения не превышали 15.3*1.0% и 14.2*0.7% в сравниваемых группах фокусов гиперплазии, соответственно. Картины пролиферации присущи преимущественно четко радиально симметричным фокусам гиперплазии типа «пролиферативных центров» (рис. 2-5).

Получается, что размеры фокусов гиперплазии и продолжительность их существования прямо не коррелируют. Такие результаты могут получиться только, если фокусы гиперплазии имеют разную «мощность» роста (могут достигать сходных размеров за разное время).

Отсюда, при подборе маркеров «раньше - позже» для фокусов гиперплазии типа PC/RS/CSL следует опираться не столько на их размеры, сколько на выраженность радиальной симметрии.

Наиболее раннему этапу морфогенеза фокусов гиперплазии соответствуют «пролиферативные центры» (рис.2-5).

Они образованы коническими зонами (двумерно - секторами), начинающимися от центра своего фокуса гиперплазии. Интересно, что количество этих «лучей» равно количеству сторон правильных многогранников (платоновых тел). Уменьшая конические зоны, т.е. экстраполируя процесс на начало, получаем, что каждый фокус гиперплазии может возникнуть только из сферического скопления клеток, в момент его разделения на 4, 6, 12 или 20 частей. Каждый «осколок» сфероида очевидно, дает начало росту тканевых структур в своей конической зоне фокуса гиперплазии. Только такая последовательность событий может объяснить существование радиально-лучисто-симметричных фокусов гиперплазии. Смена фазы пролиферации фазой структурирования в каждой конической зоне фокусов гиперплазии происходит поразному. В части конических зон (двумерно - секторов) пролиферация и струк-

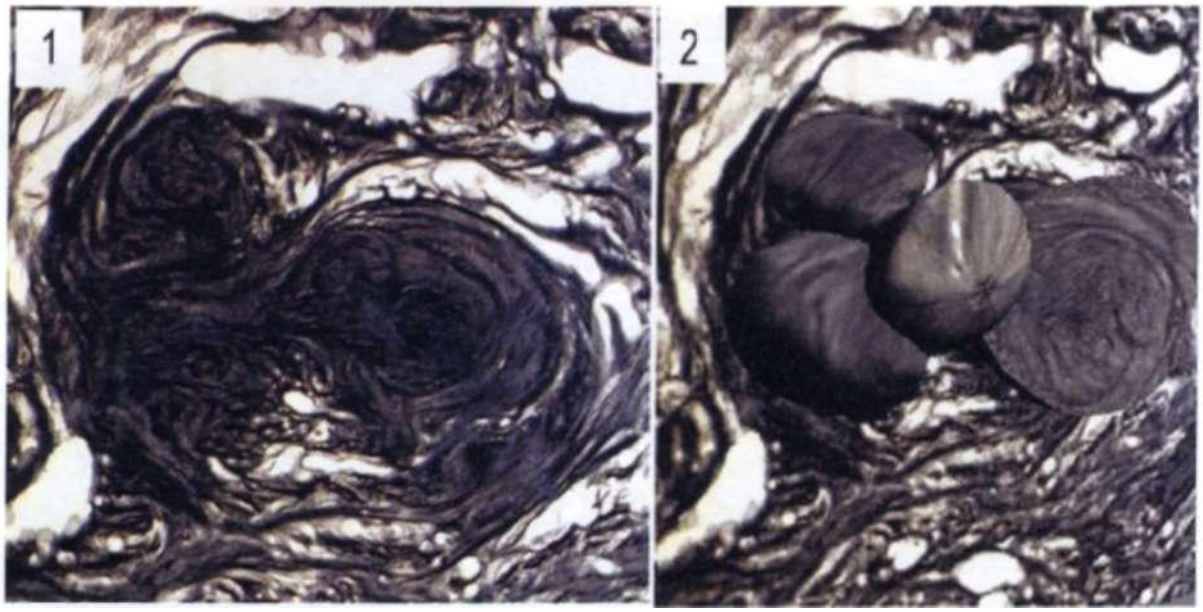

Рис. 7. Фокус формирования миомы матки с картинами центральной симметрии. Обозначения: 1 - срез через центр очага; 2 - зБ-реконструкция фокуса гиперплазии.

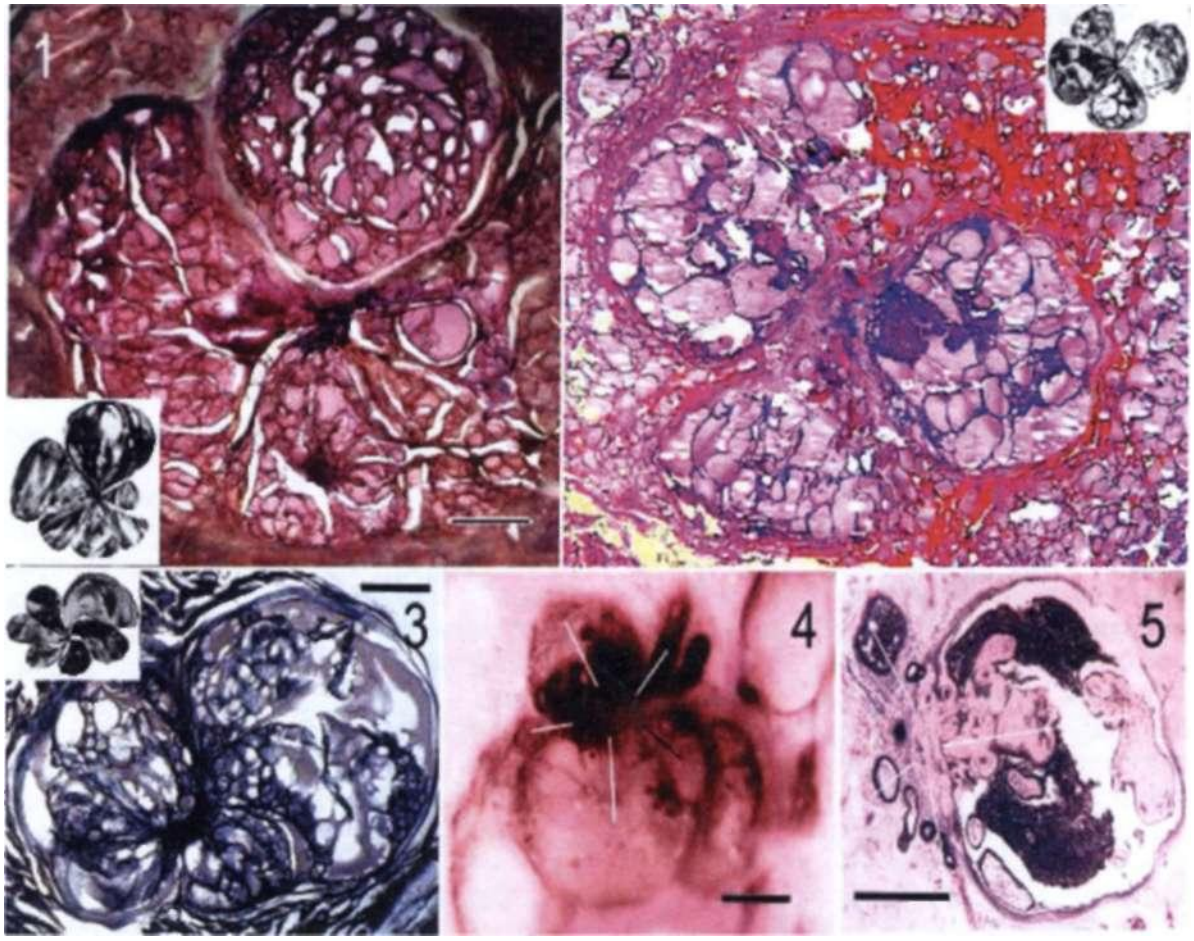

Рис. 8. Фокусы гиперплазии на этапе завершения структурирования. Обозначения: 1, 2, 3 - формирование структур типа аденом в щитовидной железе; видны остатки зон пролиферации, элементы радиальной симметрии еще различимы; 4, 5 - формирование кист с цистаденопапилломами в молочной железе.

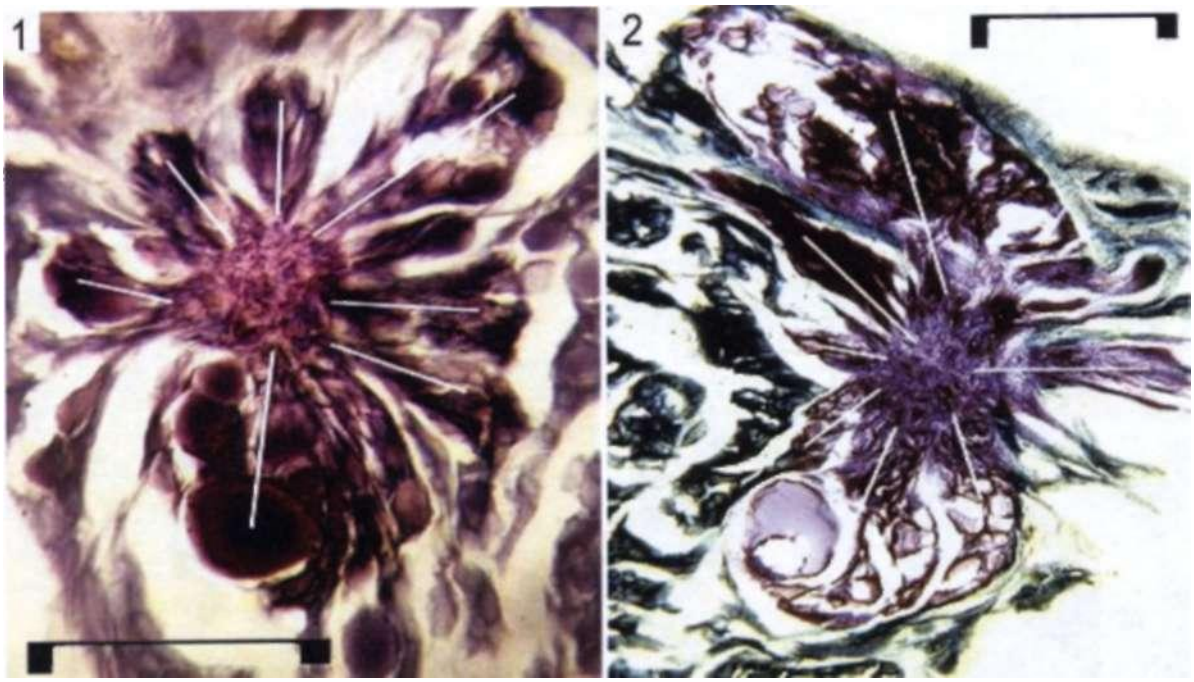

Рис. д. Округлые зоны склероза в центрах симметрии фокусов гиперплазии («радиальные рубцы») щитовидной железы на этапе завершения фазы структурирования. Обозначения: 1,2- границы секторальных зон и сферичность склерозированного центра, все менее четкие.

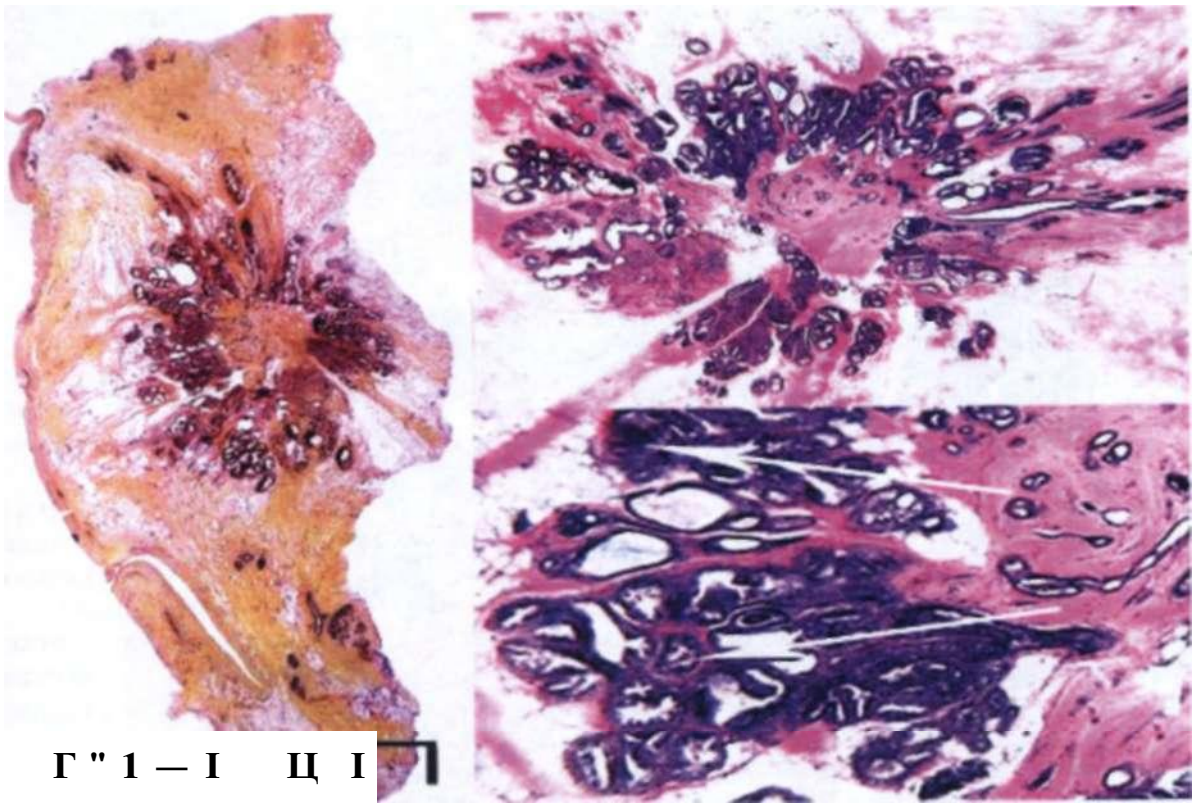

Рис. ю. Следы фазы пролиферации в центральной зоне гиалиноза «радиального руоца» с имитацией инфильтративного роста.

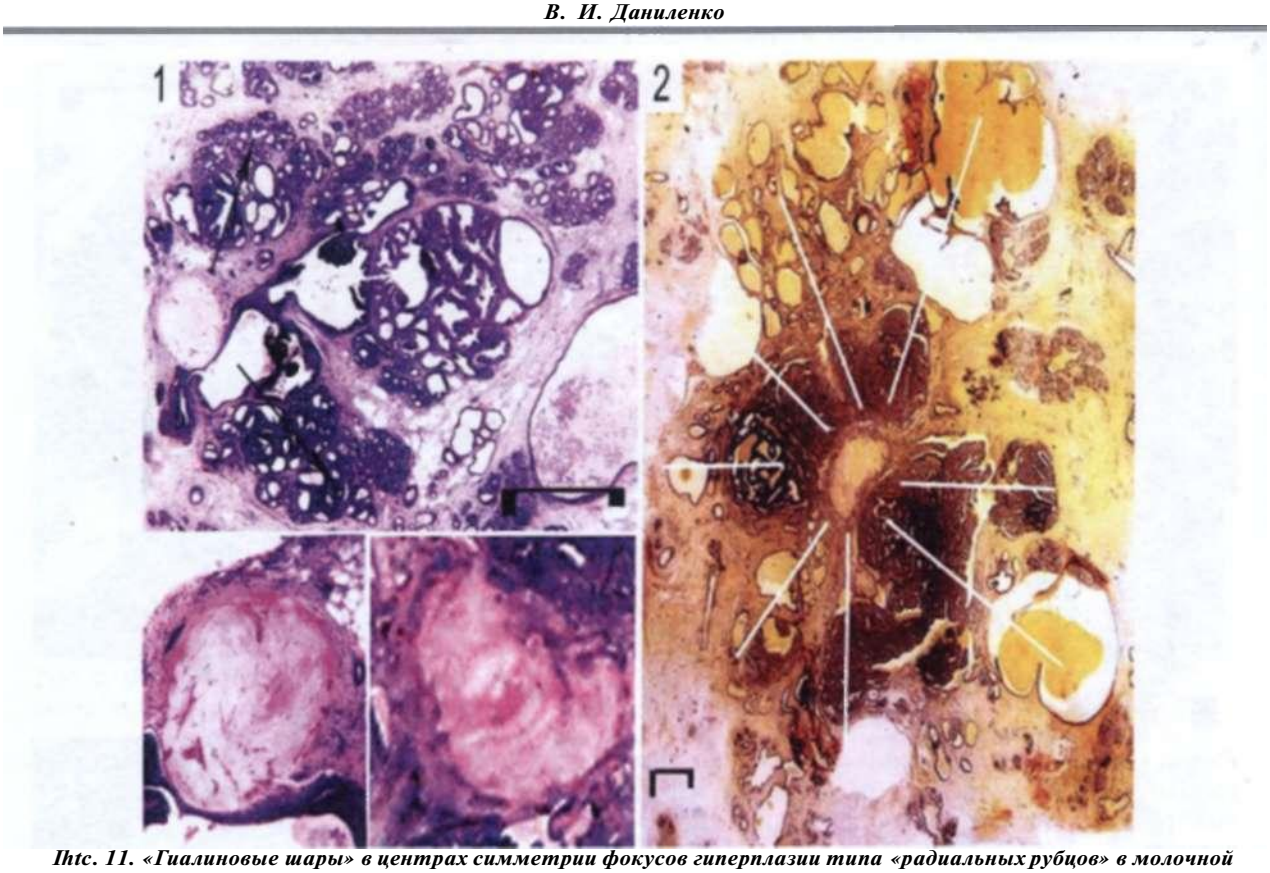

Ihtc. 11. «Гиалиновые шары» в центрах симметрии фокусов гиперплазии типа «радиальных рубцов» в молочной железе)ia этапе завершения фазы структурирования. Обозначения: 1, 2 - к периферии очагов роста преобладают зрелые тканевые структуры, границы между секторами исчезают.

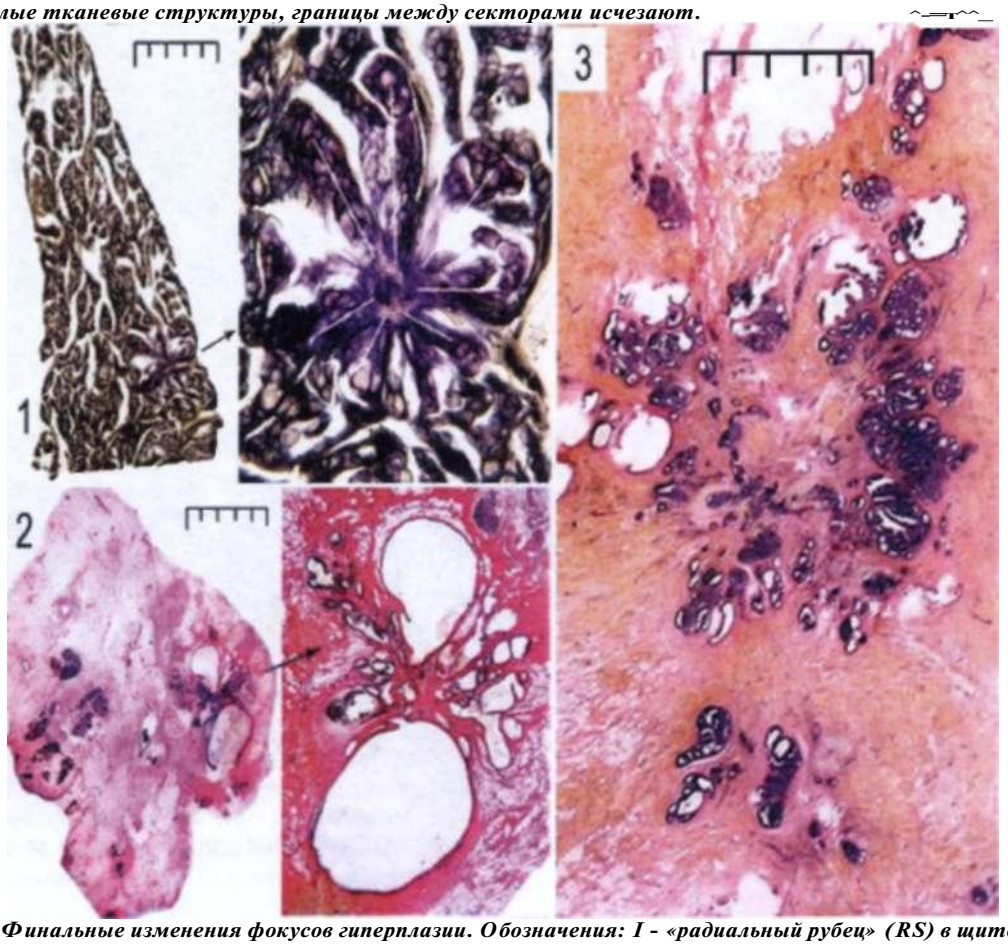

Рис. 12. Финальные изменения фокусов гиперплазии. Обозначения: I - «радиальный рубец» (RS) в щитовидной железе со сферической зоной гиалиноза в центре, 3 - последовательное нарастание склероза и снижение четкости симметрии от «радиальныхрубцов» (i, г) к «комплексному склерозирующему поражению» (з).

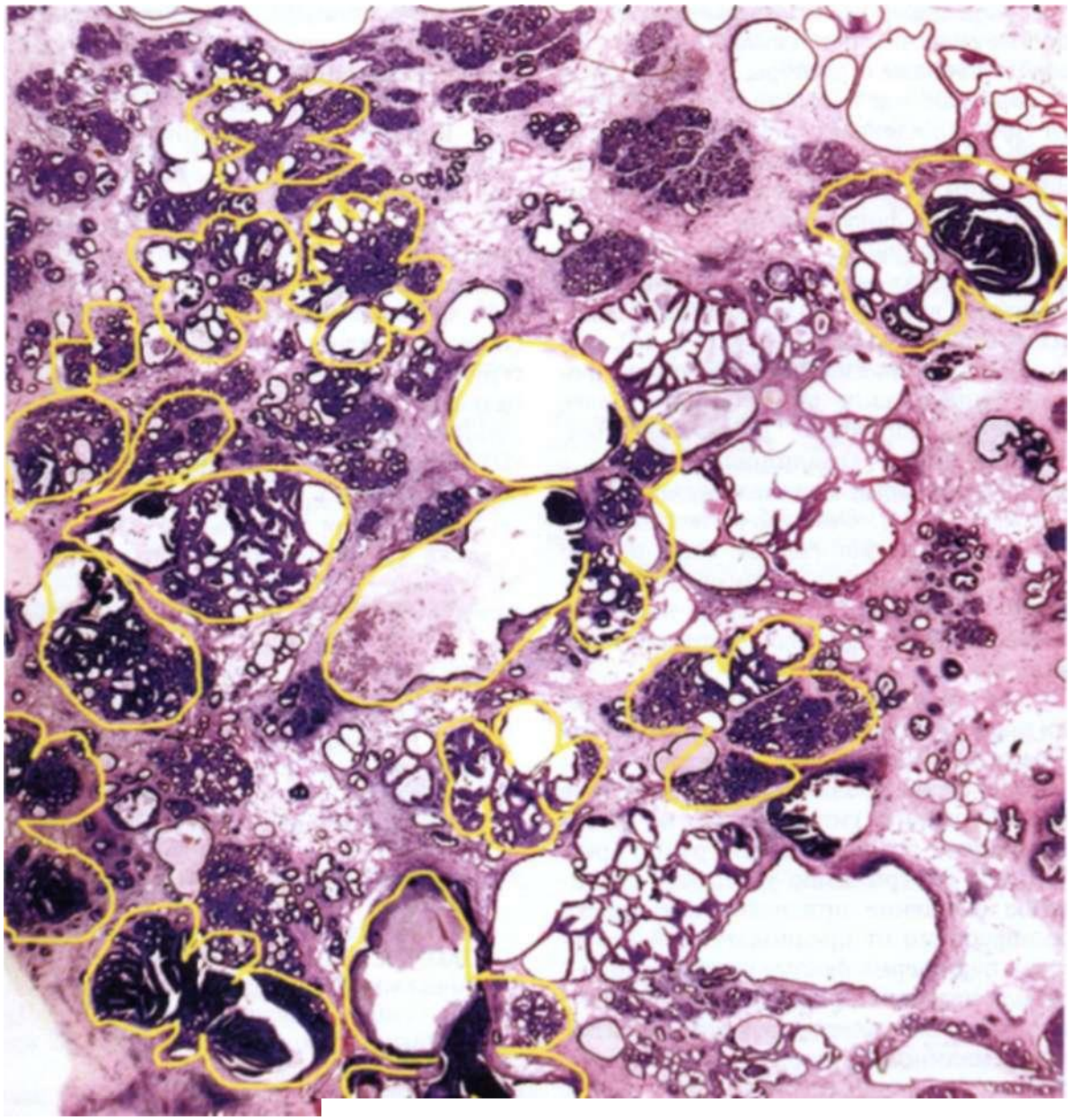

Рис. /3. Узел .мастопатии с ***зоной конгломератного скопления фокусов гиперплазии (выделены желтыми линиями), большая часть которых находится в финале своего развития.***

турирование происходят интенсивнее. Такие сектора укрупняются раньше соседних (рис. з, 7).

Общая симметрия фокусов гиперплазии при этом снижается, нарастает склероз. «Пролиферативные центры» трансформируются в «радиальные рубцы» (рис. 1~з, 5). Исследование изменений вдоль конических зон (секторов) фокусов гиперплазии показывает, что внешне различные тканевые структуры (аденоз, кисты, папиллы, фиброаденомы, аденомы, глобулы миом) возникают однотипно (рис. 1-9). Аденомы чаще формируются только в одном из секторов фокуса гиперплазии. Этот сектор почему-то укрупняется быстрее остальных и трехмерно выглядит как «яблоко с плодоножкой» (рис. 6).

Зона «плодоножки» может состоять из находящихся в фазе пролиферации секторов фокуса гиперплазии. Двумерно такие картины легко ошибочно интерпретировать как дисплазию (рис. 6).

Фокусы гиперплазии в изученных нами органах реализуются в органотипичную дисгормональную патологию. В молочной железе к периферии «пролиферативных центров» возникают картины характерные для мастопатии, в щитовидной железе - для узлового зоба (рис. 1-5), в матке - для глобул миом (рис. 7).

Изредка во всех секторах фокуса гиперплазии формируются похожие на «соседей» тканевые структуры. Такие фокусы приобретают вид групп кист (рис. з), глобул (рис. 7), аденом (рис. 8) и др. В каждой из этих кист или аденом, зоны пролиферации локализуются у центра симметрии своего фокуса роста.

Гораздо чаще в соседних секторах одного и того же фокуса гиперплазии возникают внешне различные гистологические структуры (рис. 1, 2, 5, 6, 9~13)-

Рост конических зон (секторов) фокусов гиперплазии вначале идет более или менее синхронно. Доказательством этого являются «гиалиновые шары» в центре симметрии «радиальных рубцов» (рис. 1, 2, 9-12). Они могут возникнуть, только если все конические зоны одного фокуса гиперплазии формируясь, синхронно «сбрасывают» коллаген в свободное место - центр фокуса, от которого они начинали свое развитие.

По ходу формирования «гиалиновых шаров», в них могут некоторое время сохраняться тканевые элементы с признаками фазы пролиферации (солидные массы эпителия, гиперхромия, не сформированные базальные мембраны) (рис. 9, ю). На гиперплазию указывает градиентное снижение признаков активности пролиферации от предполагаемой структуры к периферии фокуса гиперплазии. К периоду перехода «радиальных рубцов» в «комплексное склерозирующее поражение» «гиалиновые шары» уже не содержат эпителиальных структур (рис. и).

Когда период структурирования завершается, «гиалиновые шары» маскируются полями фиброза, фокусы гиперплазии теряют центральную симметрию и приобретают вид «комплексного склерозирующего поражения» (CSL) (рис. 9).

Без выделения «элементарных фокусов гиперплазии» (PC/RS/CSL), гистологические картины мастопатии, узлового зоба, миоматоза матки двумерно воспринимаются как хаотические конгломераты деформированных тканевых структур (рис. 13).

Выводы

Объекты, известные под названиями «пролиферативный центр» (PC), «радиальный рубец» (RS), «комплексное склерозирующее поражение» (CSL), являются последовательными стадиями морфогенеза фокусов роста тканевых структур, характерных для мастопатии, узлового зоба и миоматоза матки.

Каждый случай мастопатии, узловатого зоба, миомы матки представляет собой вариант новообразования разного количества фокусов гиперплазии, находящихся на различных стадиях развития и в разных пространственных сочетаниях.

Оценка выраженности симметрии фокусов тканевого роста, величины структурной анизотропии по векторам их развития, позволяет объективно дифференцировать этапы морфогенеза узловатых гиперплазии молочной, щитовидной желез и матки.

Список литературы

1. ***Белоусов Л. В.*** Биологический морфогенез / Л.В. Белоусов. М.: Изд-во МГУ, 1987. 238 с.
2. ***Белоусов Л. В.*** Симметрийные преобразования в развитии организмов / Л.В. Белоусов // Морфогенез в индивидуальном и историческом развитии: симметрия и асимметрия. Серия «Гео-биологические системы в прошлом». М.: ПИН РАН, 2013. С. 6-21.
3. ***Васильев В. И.*** Симметрия и время / В.И. Васильев // Симметрия в природе: тез. докл. к совещ. (25-29 мая 1971 г.). Л.: ПКОП ВСЕГЕИ, 1971. С. 77-84-
4. ***Даниленко В. И.*** Пролиферативные центры Семба в молочной железе / В.И. Даниленко // Арх. **ШГОЛ.** 1982. № 5. С. 45-48.
5. ***Даниленко В. И.*** Системный анализ рака молочной железы: автореф. дис. ... докт. мед. наук / В.И. Даниленко. Москва, 1983. 40 с.
6. ***Даниленко В. И.*** Радиальные рубцы найдены в щитовидной железе / В И. Даниленко, АЛ. Фоменков, А.С. Ягубов // I съезд международного союза ассоциации патологоанатомов: сб. научн. тр. М., 1995. С 43-44-
7. ***Даниленко В. И.*** Морфология лейомиомы матки / В И. Даниленко, Р.В. Малахов, А.С. Ягубов // Акушерство и гинекология. 2005. № 3. С. 30-32.
8. ***Даниленко В. И.*** Особенности морфологии «мелких узелков» в щитовидной железе / В.И. Даниленко, А.А. Филин // Вестник ВолгГМУ. 2006, **№ з** (19). С. 54-56.
9. Короткова Г. П. Принципы целостности / Г.П. Короткова. Л.: ЛГУ, 1968.164 с.
ю. ***Савостьянов Г. А.*** Основы структурной гистологии. Пространственная организа-

ция эпителиев / Г.А.Савостьянов. СПб.: Наука, 2005.375 с.

11. ***Урманцев Ю. А.*** Симметрия природы и природа симметрии / Ю.А. Урманцев. М.: Мысль, 1974. 232 с.
12. ***Урманцев Ю. А.*** О значении основных законов преобразования объектов-систем для биологии / Ю.А. Урманцев // Биология и современное научное познание. М.: Наука, 1980. С. 121-143.
13. ***Шубников А. В.*** Симметрия в науке и искусстве / А.В. Шубников, В.А. Копцик. М.: Наука. 2004. 568 с.

ц. ***ВейльГ.*** Симметрия / Г. Вейль. М.: Наука, 1968.192 с.

15. Pathology and clinical relevance of radial scars: a review / M. Kennedy [et al.] // J Clin Pathol. 2003. Vol. 56(10) P. 721-724.
16. Imaging features of complex sclerosing lesions of the breast / J. H. Myong [et al.] // Ultrasonography. 2014. Vol. 33(1). P. 58-64.
17. ***Nielsen M.*** An autopsy study of radial scar in the female breast. / M. Nielsen, J. Jensen, J.A. Andersen // Histopathology. 1985. Vol. 9(3). P. 287-289.
18. ***Пригожин И.*** Конец определенности. Время, хаос и новые законы природы / И. Пригожин. Ижевск, 1999. 215 с.
19. ***RabbanJ. T.*** Sclerosing lesions of the breast / J.T. Rabban, D.C. Sgroi // Seminars in Diagnostic Pathology. 2004. V. 21. Issue 1. P. 42-47.
20. ***Semb C.*** Fibroadenomatosis cystica mammae / C. Semb // Acta Chir Scand. 1928. Vol. 10 (Suppl). P. 1-484.

Информация об авторе

Даниленко Виталий Иванович - докт. мед. наук, профессор, зав. кафедрой патологической анатомии с секционным курсом ГБОУ ВПО «Воронежская государственная медицинская академия им. Н.Н. Бурденко» Минздрава России. 394036, г. Воронеж, ул. Студенческая, д. 10.

Поступила в редакцию 15.08.2014 г.